به نام خداوند نون و قلم

بیماری‌های قلب

(جلد ۱)

از سری کتاب‌های

Effortless Medicine

تألیف:

دکتر پری خدام

فهرست

فصل ۱ آناتومی قلب ۱

فصل ۱A فیزیولوژی عملکرد قلب ۴

فصل ۲ معاینه بالینی بیماران قلبی عروقی ۱۱

فصل ۳ تشخیص بیماری‌های قلبی عروقی ۴۳

فصل ۳A روش‌های تشخیص غیرتهاجمی قلب ۴۳

فصل ۳B الکتروکاردیوگرافی ۴۷

فصل ۳C اکوکاردیوگرافی و سایر روش‌های غیر تهاجمی قلب ۶۵

فصل ۳D کاتتریزاسیون و آنژیوگرافی قلب ۷۲

فصل ۴ بیماری‌های ایسکمیک قلبی ۷۷

فصل ۴A پاتوژنز آترواسکلروز و پیش‌گیری اولیه از آترواسکلروز ۹۹

فصل ۵ بررسی Unstable Angina و NSTEMI ۱۰۹

فصل ۵A ری وسکولاریزیشن عروق کرونر ۱۲۳

فصل ۵B اپروچ به بیماران دچار آنژین قلبی ۱۲۷

فصل ۶ ST Elevation MI ۱۳۱

فصل ۷ نارسایی قلبی ۱۶۵

فصل ۸ نارسایی حاد قلب ۱۸۷

فصل ۹ کورپولمونل ۱۹۳

فصل ۹A پولمونری هایپرتنشن ۱۹۶

مقدمه مؤلف

به نام او که هرچه داریم ز اوست

سلام دوستای خوبم

امیدوارم همچنان شاد، پرانرژی و پرطراوت باشین...

کتابی که پیش رو دارید، ویرایش جدید کتاب بیماری‌های قلب هست که بر اساس رفرنس جدید تألیف و با مجموعه تغییرات زیر (نسبت به ویرایش قبلی) تقدیم حضورتان می‌شود:

- متن روان‌تر و البته جامع‌تر
- بولد نمودن مطالب مهم
- استفاده از تصاویر بیشتر جهت درک بهتر مفاهیم
- استفاده از کلمات و جملات یادیار برای به خاطرسپاری بهتر مطالب

امیدوارم، این کتاب نیز مورد رضایت شما دوستای خوبم قرار بگیرد؛ راستی همزمان با تألیف این کتاب، کتاب تست قلب، از سری ۷۰۰۰ تست داخلی هم تألیف شده و این کتاب هم در ۲ جلد تقدیم حضورتان می‌شود.

در مجموعه کتاب‌های ۷۰۰۰ تست داخلی، تمامی سوالات شناسنامه‌دار آزمون‌های قطبی، دستیاری و دیگر آزمون‌های استاندارد داخل و خارج کشور در کنار سوالات تألیفی، به صورت کاملاً هدفمند (با هدف آموزش بر اساس تست) آورده شده است و تمام سعی‌مان بر این بوده است که با چینش خاص سوالات، به خوبی در کنار هم تمرین تست‌زنی داشته باشیم و بتوانیم به طور کامل، به مطالب مهم و سوال‌خیز مباحث آزمون دستیاری مسلط شویم.

شیوه‌ی تألیف این کتاب‌ها، به گونه‌ای می‌باشد، که تقریباً تمامی همکاران عزیزی که برای آزمون‌های مختلف آماده می‌شوند، بی‌نیاز از مطالعه متن خشک و خسته‌کننده‌ی کتاب‌های دستیاری خواهند شد و ان‌شاالله با تمرین هدفمند تست‌های شناسنامه‌دار، بیش از پیش آماده‌ی آزمون‌های پیش‌رو خواهند شد.

با یاری خداوند، مِن‌بعد، تمامی کتاب‌های داخلی Effortless، همراه با کتاب ۷۰۰۰ تست مربوطه تقدیم حضور شما همکاران گرامی خواهد شد.

امیدوارم با تألیف این مجموعه جدید، گام‌های سریع‌تر و مطمئن‌تری برای آزمون‌های پیش‌رو داشته باشیم و این مجموعه، بیش از پیش مورد رضایت شما دوستای خوبم قرار بگیرد.

البته مسلماً برای هرچه بهتر شدن این کتاب‌ها و سایر کتاب‌های مجموعه، نیازمند نظرات خوب شما دوستان عزیز هستیم؛ بنابراین خوشحال می‌شوم، اگر نظر، پیشنهاد یا انتقادی در مورد کتاب‌های مجموعه دارید، از راه‌های ارتباطی زیر با ما در میان بگذارید:

سایت: www.em21.ir اینستاگرام: Pari_khoddam کانال تلگرام: T.me/effortless SMS: ۰۹۳۳۸۶۱۸۷۷۴

منتظر حضور گرم همه‌ی شما دوستای گلم در پیج اینستاگرام و کانال تلگرام هستیم.

شاد و موفق باشین

دکتر پری خدام

تابستان ۱۴۰۲

در حضور **ادم ریه و Congestion** ریوی هم یافته‌های زیر در CXR بیماران مشهود می‌باشد:

- **Equalization** ***(برابر شدن برجستگی عروق نواحی قاعده و قله ریه)***
- **Cephalization** ***(برجسته شدن عروق قله ریه)***
- **خطوط کرلی B**
- **ادم آلوئولار و نمای Bat wing** ***(بال خفاش)*** **در CXR**

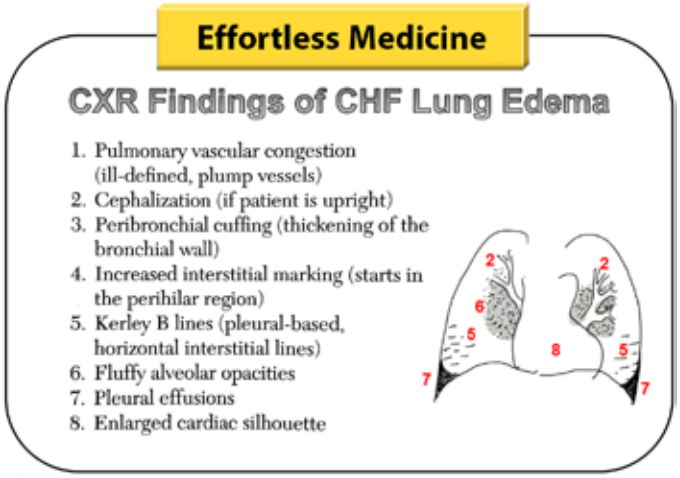

الکتروکاردیوگرام

همان‌طور که می‌دانیم، در یک الکتروکاردیوگرام، شـــاهد ثبت فعالیت الکتریکی قلب در ۶ لید اندامی و ۶ لید پره‌کوردیال می‌باشـــیم و به این ترتیب، می‌توانیم از الکتروکاردیوگرام، به عنوان یک روش راحت، سریع و قابل دسترس برای توصیف شرایط بیماران قلبی استفاده کنیم.

در برخورد با یک ECG، وظایف مختلفی بر دوش ما می‌باشد که در ذیل به بررسی دقیق این وظایف می‌پردازیم:

۱. کالیبریشن ECG

قبل از تفسیر الکتروکاردیوگرام، حتماً دقت کنید که **ECG در شرایط استاندارد از نظر سرعت و ولتاژ** گرفته شده باشد.

- **سرعت مناسب = ۲۵mm/s**
- **ولتاژ مناسب= ۱۰mv/ml**

۲. تعیین Rate قلب

برای تعیین آســـان Rate قلب، می‌توانیم **عدد ۳۰۰** را بر **تعداد مربع‌های بزرگ واقع در فاصله‌ی R-R** تقســـیم نماییم. *(البته در یک روش مشابه دیگر، می‌توانیم Rate قلب را از تقسیم عدد ۱۵۰۰ به تعداد خانه‌های کوچک واقع در فاصله‌ی R-R تخمین بزنیم)*

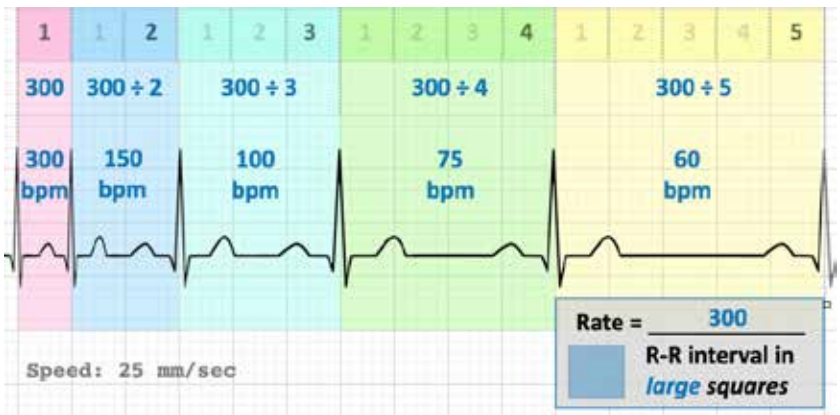

توجه: در صورت **نامنظم بودن Rate**، می‌توان تعداد R را در ۶ ثانیه *(۳۰ خانه بزرگ)* شمرده و در عدد ۱۰ ضرب کنیم.[۱] *(لطفا زیرنویس مطالعه شود)*

نکته: تعداد ضربان طبیعی، بین **۱۰۰-۶۰ ضربه در دقیقه** می‌باشد.

۳. تعیین ریتم قلبی

همان‌طور که می‌دانیم، ریتم سینوسی از **SA Node** منشاء می‌گیرد؛ گفته می‌شود، در حضور همه‌ی شرایط زیر، ریتم بیمار **سینوسی** تلقی می‌شود:

- **Heart Rate بیمار، بین ۶۰ تا ۱۰۰ و منظم باشد.**
- **در ECG بیمار، حتماً شاهد حضور P باشیم.**
- **امواج P، در لیدهای I، II، aVF و aVL مثبت و در لید aVR منفی** باشد.
- **Pهای بیمار، دارای شکل یکسان باشند.**
- **قبل از هر موج P، یک QRS حضور داشته باشد.**

۴. تعیین Axis قلب

محور قلب طبیعی، معمولاً در محدوده‌ی **۳۰- تا ۱۰۰+** واقع شده است؛ همان‌طور که در شکل روبرو مشاهده می‌نماییم، در صورت قرار گرفتن محور قلب، در محدوده ۳۰- تا ۹۰- از اصطلاح Left Axis Deviation و در صورت قرار گرفتن محور در محدوده ۱۰۰+ تا ۱۸۰+ از اصطلاح Right Axis Deviation استفاده می‌شود.

در صورتی‌که محور بین محدوده ۹۰- تا ۱۸۰- قرار گیرد، عملاً می‌توان ادعا نمود که محور قلب سر از شمال غرب درآورده است (!)

(برای توصیف این وضعیت از اصطلاح Extreme Axis Deviation استفاده می‌شود)

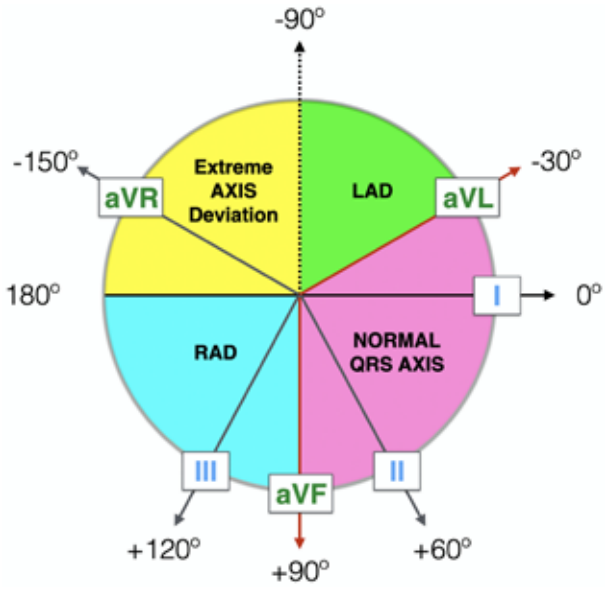

توجه: برای تعیین محور قلب، معمولا از دو لید **I و aVF** استفاده می‌شود.

اگر برآیند کمپلکس QRS در لیدهای **I و aVF مثبت** باشد، محور قلب قطعاً **نرمال** خواهد بود. *(دقیقاً مانند آنچه که در تصویر صفحه بعد رویت می‌نماییم)*

---

۱. در یک ECG، هر مربع کوچک، معادل ۰/۰۴ ثانیه از زمان و در بعد عمودی، معادل ۰/۰۱ میلی ولت یا ۱mm است و هر مربع بزرگ، معادل ۰/۲ ثانیه و در بعد عمودی معادل ۰/۵ میلی ولت یا ۵mm می‌باشد.



اگر برآیند کمپلکس QRS، در **لید I مثبت** و در **لید aVF منفی** باشد، بیمار یک **Left Axis Deviation** خواهد داشت.

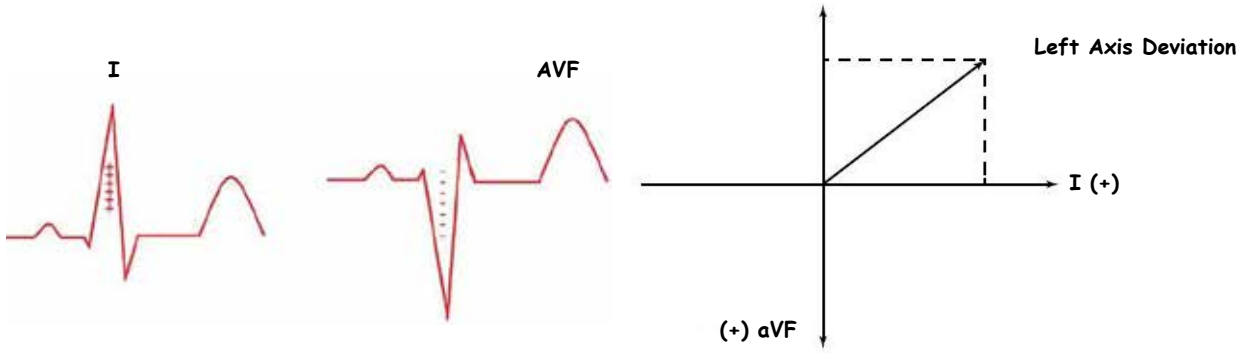

اگر برآیند کمپلکس QRS، در **لید I منفی** و در **لید aVF مثبت** باشد، بیمار یک **Right Axis Deviation** خواهد داشت.

اگر برآیند کمپلکس QRS، در **لید I منفی** و در لید **aVF منفی** باشد، محور بیمار به سمت شمال غرب (**Northwest**) منحرف شده است. *(همان‌طور که اشاره شد، برای توصیف این وضعیت، از اصطلاح* **Extreme Axis Deviation** *هم استفاده می‌شود)*

در یک روش مشابه دیگر، می‌توان برای تعیین محور قلب به لیدهای I و II بیمار نگریست:

- هر دو مثبت: نرمال
- I مثبت، II منفی: Left Axis Deviation
- I منفی، II مثبت: Right Axis Deviation
- هر دو منفی: محور شمال غرب (Northwest)

توجه:

از **مهم‌ترین علل Left Axis Deviation** می‌توان به موارد زیر اشاره نمود:

- افزایش سن (!)
- LV Hypertrophy
- Inf MI
- Left Anterior Hemiblock

از مهم‌ترین علل Right Axis Deviation هم می‌توان به موارد زیر اشاره نمود:

- RV Hypertrophy
- Lat MI
- Left Posterior Hemiblock

اما بعد از بررسی Rate، ریتم و محور قلب در بیماران خود، لازم است به بررسی مشخصات امواج (P، QRS، T، U و....) و Intervalها و Segmentهای موجود بین این امواج بپردازیم. بنابراین توجه دقیق شما را، ابتدا به تصویر زیر و بعد به ادامه‌ی مطلب جلب می‌دارم.

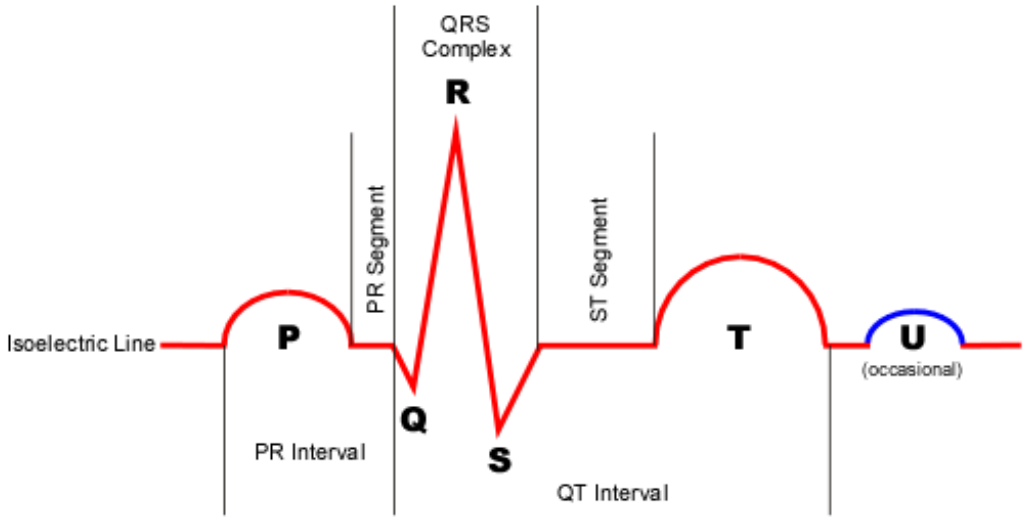

بررسی موج P

همان‌طور که می‌دانیم، موج P حاصل گســـترش ایمپالس الکتریکی در هر ۲ دهلیز می‌باشـــد *(نکته: ایمپالس الکتریکی، در شرایط نرمال از* SA Node *منشـاء گرفته، ابتدا دهلیز راسـت و سـپس دهلیز چپ را دپلاریزه می‌کند »» بخش اول موج* P*، بیانگر فعالیت دهلیز راسـت و بخش دوم موج* P*، نمایانگر فعالیت دهلیز چپ می‌باشد)*

ایست: لطفاً به نکات زیر توجه کنید:

بهترین لید، برای **بررسی موج P** در الکتروکاردیوگرام، لید II و V1 می‌باشد. *(انتظار می‌رود، موج* P *در لید* II *کاملاً مثبت و در لید* V1 *بای‌فازیک باشد)* Inversion موج P *(یعنی منفی شدن موج* P*)* در لید aVR کاملاً طبیعی می‌باشد.

یک **موج P طبیعی**، دارای مشخصات زیر می‌باشد:

- **عرض: حداکثر ۳ خانه کوچک**
- **ارتفاع در لیدهـــای اندامی: حداکثر ۲,۵ خانه؛ در لیدهـــای پره‌کوردیال، حداکثر ۱,۵ خانه کوچک**

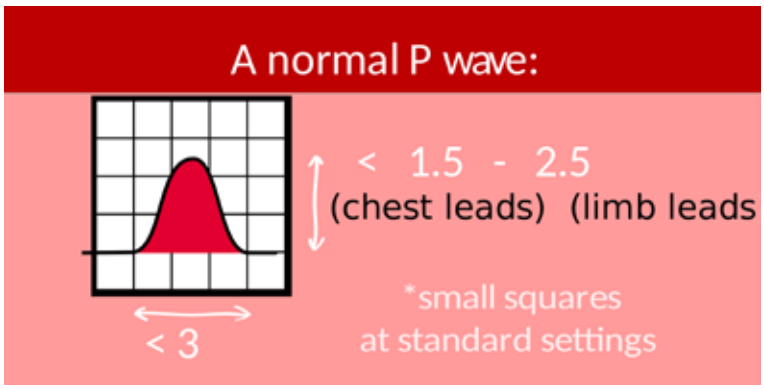

در صورت رؤیت یک **موج P عریض** ***(موج P بیش از ۰/۱۲ ثانیه)*** همراه با **برجسته شدن نیمه دوم موج بای فازیک در V1**، از اصطلاح **P میترال** برای توصیف شرایط استفاده می‌شود؛ این موج P در اختلالات سمت چپ همچون شرایط زیر رؤیت می‌شود:

- **تنگی یا نارسایی دریچه میترال** ***(نارسایی، شایع‌تر)***
- **نارسایی بطن چپ**
- **تنگی دریچه آئورت در دراز مدت**



بـــرای توصیف یک مـــوج **P بلند و نوک تیز** ***(ارتفاع بیـش از ۲٫۵ میلی‌متر)*** همراه با **برجسته شـــدن نیمه اول موج P در لید V1**، از اصطلاح **P پولمونل** استفاده می‌شود. این موج P معمولاً در اختلالات سمت راست همچون شرایط زیر رؤیت می‌شود:

- **اختلالات دریچه تری‌کوسپید**
- **نارسایی بطن راست**
- **تنگی دریچه پولمونر**
- **پولمونری هایپرتنشن**
- **COPD**

پیشـــتر بدانیم؛ در بیماران مبتلا به MS طولانی‌مدت، در نهایت شـــاهد درگیری حفرات سمت راست قلب هم می‌باشیم »»» در صورت رؤیت موج P بلند و پهن در این بیماران اصلاً تعجب نکنید.

بررسی موج QRS

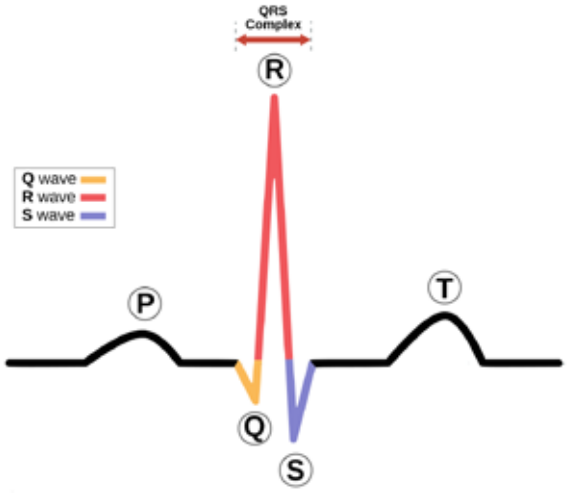

همان‌طور که می‌دانیم، موج QRS، حاصل دپلاریزاسیون بطنی می‌باشد و خود از چند قسمت به شرح زیر تشکیل شده است:

۱. یک موج منفی اولیه *(که قبل از آن هیچ موج مثبتی ثبت نشده است)*؛ این موج را با نام موج Q می‌شناسیم.

۲. یک موج مثبت اولیه که با نام موج R شناخته می‌شود.

۳. یک موج منفی بعد از اولین موج مثبت که با نامِ موج S شناخته می‌شود.

۴. موج مثبت ثانوی (در صورت وجود) که با نامِ موج R' شناخته می‌شود.

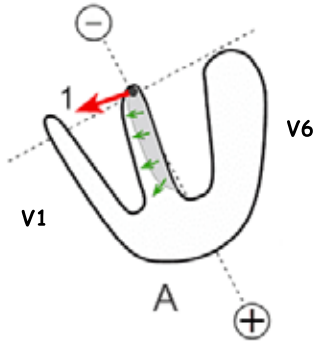

پیشتر بدانیم؛ همان‌طور که در تصویر روبرو مشاهده می‌نماییم، اولین جایی از بطن که دپلاریزه می‌شـــود، **نیمه چپ سپتوم بین بطنی** می‌باشد و جالبست بدانیم که جهت بردار الکتریکی قلب، از بخشـــی که دپلاریزه شده به سمت قسمتی از بطن که دپلاریزه نشـــده شـــکل می‌گیرد »»» بردار الکتریکی قلب *(حاصل از دپلاریزه شـدن نیمه چپ سپتوم بین بطنی)* نمایی شبیه بردار رسم شده در تصویر روبرو خواهد داشت.

اگر جایگاه لیدهای V1 و V6 قلبی را متصور شویم؛ مشاهده می‌نماییم که این بردار به سمت لید V1 نزدیک و از لید V6 دور می‌شود »»»

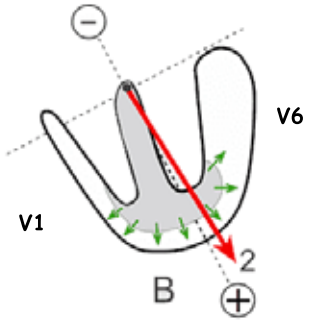

در لید V1 شـــاهد تشکیل یک موج مثبت اولیه (r) و در لید V6 شاهد تشکیل یک موج منفی اولیه (q) می‌باشیم.

بعد از دپلاریزه شـــدن نیمه چپ سپتوم بین بطنی، شـــاهد دپلاریزه شدن کل بطن *(از سـمت اندوکارد به اپی‌کارد)* می‌باشـــیم که ماحصل این دپلاریزاســـیون بردار الکتریکی روبرو می‌باشد که کمی به سمت چپ منحرف می‌باشد. *(چراکه بطن چپ، بطن بزرگتری می‌باشد)*

این بردار از لید V1 دور می‌شود »»» یک موج منفی در V1 ایجاد می‌شود.

این بردار به لید V6 نزدیک می‌شـــود »»» یک موج مثبت نســـبتاً بزرگ در V6 تشکیل می‌شود. *(لطفا تصویر زیر را با دقت نظاره‌گر باشید)*

و در نهایت این امواج به خط زمینه بر می‌گردند و در نهایت موج T حاصل از رپلاریزاسیون بطن‌ها شکل می‌گیرد.

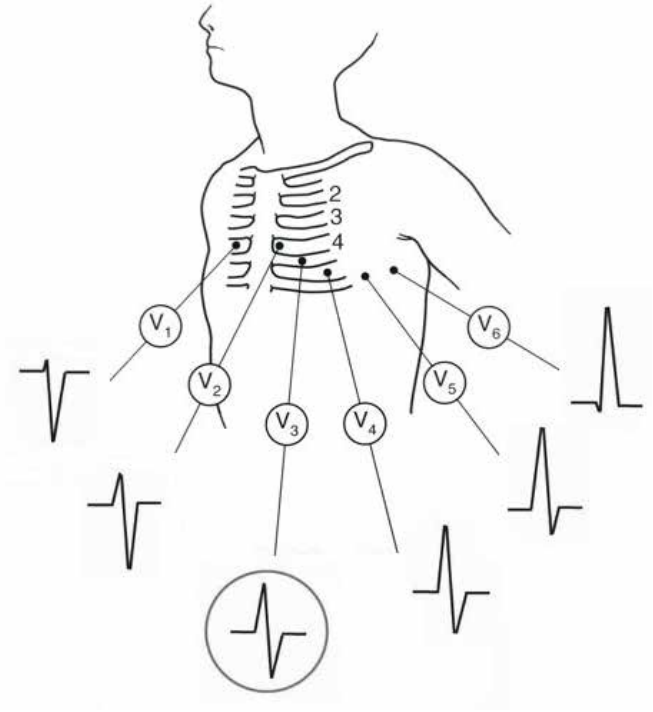

نتیجـه: در کل، یـــک اتفاق در بطن روی داده اســـت اما لید V1 آن را بـــه صورت یک مـــوج مثبت اولیه و بعد یک مـــوج منفی (rS) ثبت نموده و لیـــد V6 آن را به صورت یک موج منفی اولیه و بعد یک موج مثبت (qR) ثبت نموده است. *(این مطلب را اینجا داشته باشید، تا در آینـده‌ای نه چندان دور بگوییم کـه در برخی اختلالات الکتریکی قلب، چه نماهایی در الکتروکاردیوگرام بیمار ایجاد می‌شود)*

ایست: آیا می‌دانستید در الکتروکاردیوگرام یک انســـان، هر چه از **لید V1 به سمت لید V6** می‌رویم، انتظـــار می‌رود **ارتفاع موج R بیشتر** و عمق موج S کمتر شود؟! به طوری که در لید **V3 یا V4**، بایســـتی **ارتفاع موج R بیـــش از موج S** گـــردد. *از ایـــن لیدها، تحت عنوان* **Transition Zone** *یاد می‌شود؛ گفته می‌شـود اگـــر* Transition Zone *به جای لیدهـای* V3 *یـا* V4 *در لیدهـای* **V5 یـا V6** *اتفـاق افتـد؛ این مسـئله نشـان دهنده‌ی* **Poor R Progression** *در بیمـار بـوده و* ***مطرح کننده ۲ تشـخیص مهم*** *(به شـرح زیر)* می‌باشد:

- **نارسایی بطن چپ**
- **اشتباه بستن لیدهای ECG**

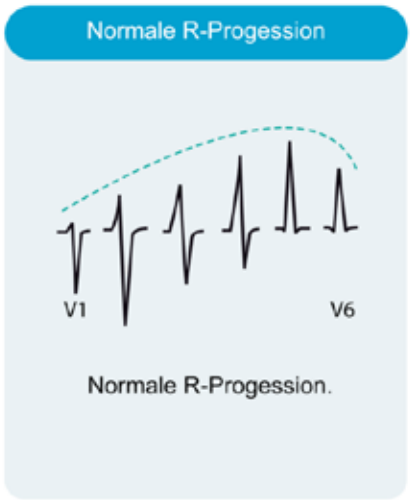

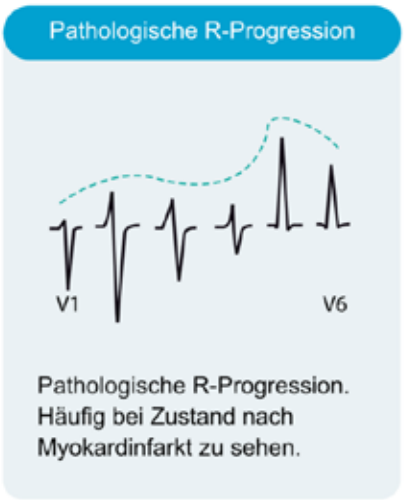

توجه: QRS نرمال دارای یک عرض و ارتفاع مشخص می‌باشد. **پهنای QRS نرمال کمتر از ۰/۱۱ ثانیه** *(۰/۰۶ تا ۰/۱۲ ثانیه)* یا **حداکثر ۳ مربع کوچک** می‌باشد. برای ثبت یک **QRS باریک و نرمال**، شرایط خاصی همچون موارد زیر لازم است:

- ریتم بیمار، از **بالای بطن** منشاء گرفته باشد و از **مسیرهای هدایتی (AV Node، باندل هیس، باندل‌های چپ و راست)** منتقل شود.
- **در مسیرهای هدایتی و داخل بطن، مشکلی در هدایت امواج وجود نداشته باشد.**

اما در صورت وجود مشکل در هر یک از شرایط فوق، ممکن است شاهد عریض شدن مدت زمان QRS باشیم؛ علاوه بر این خوبست بدانیم که **ارتفاع امواج QRS** هم تحت تأثیر **حجم عضله قلب یا موانع هدایتی** می‌تواند کم یا زیاد شود. *(با ایجاد این ذهنیت، در ادامه به بررسی دقیق‌تر این اختلالات می‌پردازیم)*

بررسی علل مسبب افزایش ارتفاع موج QRS

مهم‌ترین علت QRS باریک و بلند = هایپرتروفی بطن چپ یا راست *(در این بیماران، محور قلب، به سمت بطن هایپرتروفیه شده منحرف می‌گردد و در همان سمت هایپرتروفیه شده، شاهد حضور Rهای بلند می‌باشیم)*

و اما بررسی دقیق‌تر این موارد:

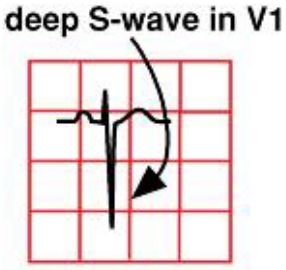

هایپرتروفی بطن چپ (LVH)

در این بیماران، ثانویه به **ضخیم شدن دیواره‌ی بطن چپ**، معمولاً شاهد مجموعه وقایع زیر می‌باشیم:

- انحراف محور قلب به سمت چپ *(البته در موارد خفیف، ممکن است این انحراف محور رؤیت نشود)*
- وجود **Rهای خیلی بلند** در لیدهای **سمت چپ قلب** (I و aVL ، V5 و V6)
- وجود یک موج **S منفی عمیق** در لیدهای **سمت راست قلب** (V1 و V2)

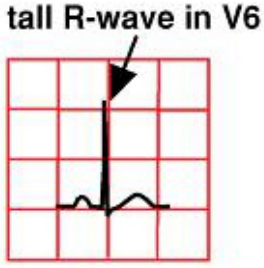

پیشتر بدانیم: در بیماران مبتلا به LVH معمولاً:

- جمع جبری R در لید V5 یا V6 و موج S در لید V1 بیش از ۳۵mm می‌باشد یا
- موج R در لید V5 یا V6 به تنهایی بیش از ۲۵mm می‌باشد یا
- مجموع ولتاژ امواج QRS در تمام لیدها بیش از ۱۷۵mm می‌باشد (!)
- در لیدهای دارای R بلند، الگوی Strain Pattern (ST depression *با شیب ملایم* و T Invert) وجود دارد و در لیدهای سمت راست (V1 و V2)، شاهد وقوع ST elevation می‌باشیم.

توجه: از **مهم‌ترین علل هایپرتروفی بطن چپ** می‌توان به موارد زیر اشاره نمود:

- **AS و کوآرکتاسیون آئورت**
- **هایپرتنشن سیستمیک و هایپرتروفیک کاردیومیوپاتی**

هایپرتروفی بطن راست (RVH)

در بیماران مبتلا به **RVH**، نیز معمولاً شاهد مجموعه وقایع زیر می‌باشیم:

- انحراف محور قلب به سمت راست
- **موج R بلند در V1**
- الگوی Strain Pattern در لیدهای سمت راست قلب (V1 *تا* V3 *و حتی گاهی تا* V6)

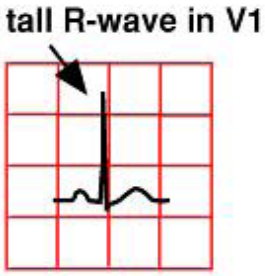

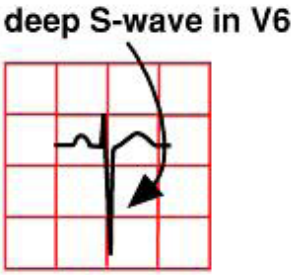

توجه: از **مهم‌ترین علل هایپرتروفی بطن راست** می‌توان به موارد زیر اشاره نمود:

- **پولمونری هایپرتنشن**
- آمبولی ریه
- ASD
- گاهاً تنگی دریچه پولمونر

توجه: در حضور شواهد زیر بایستی به فکر هایپرتروفی ۲ بطن باشیم:

تظاهرات الکتروکاردیوگرافیک هایپرتروفی بطن چپ همراه با Right Axis Deviation یا حضور R بلند در V1

بیشتر بدانیم: در صورتی‌که **ارتفاع QRS در لیدهای اندامی کمتر از ۵mm** و **در لیدهای پره‌کوردیال کمتر از ۱۰mm** باشد، ECG بیمار را متهم به یک **Low Voltage ECG** می‌نماییم؛ از مهم‌ترین علل این پدیده، می‌توان به موارد زیر اشاره نمود:

- **چاقی**
- **پریکاردیال افیوژن**
- **MI** ***(و از بین رفتن جهم عضله قلب)***
- **آمیلوئیدوز**

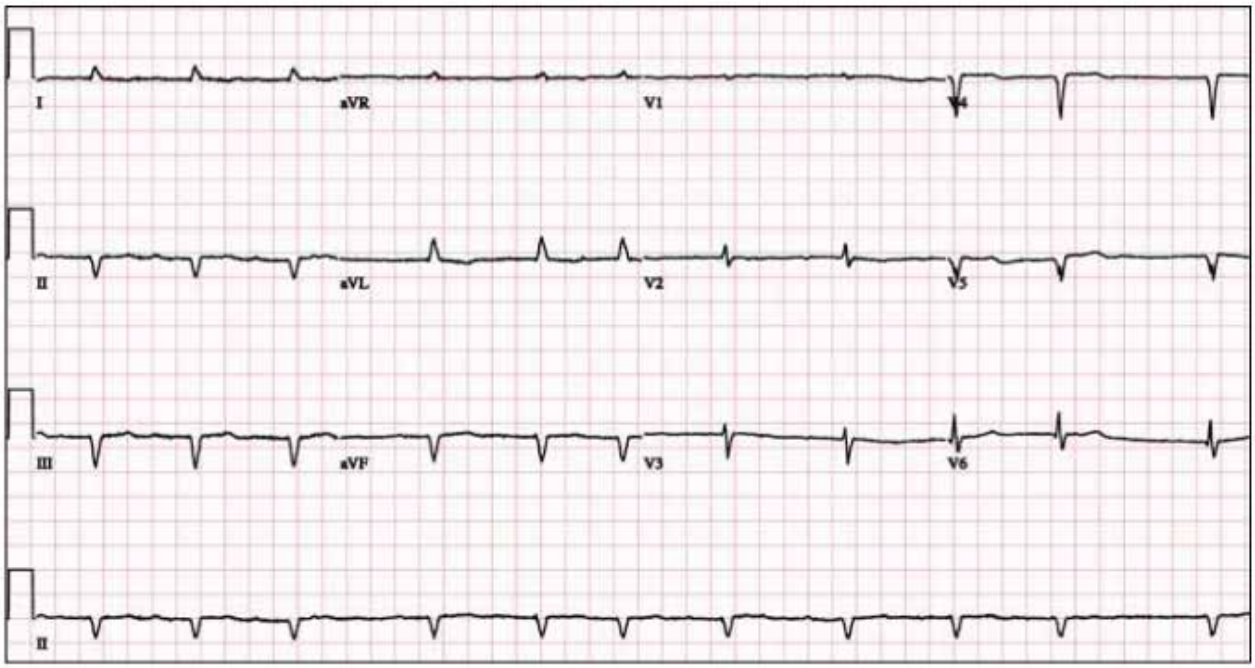

Low voltage ECG

بررسی علل مسبب عریض شدن موج QRS

مهم‌ترین علل QRS پهن و چاق =

- ریتم‌های بطنی و ریتم‌های حاصل از **پیس میکر** *(که ریتم بیمار از بالای بطن منشاء نگرفته است)*
- بای‌پس شدن AV Node و انتقال ایمپالس از دهلیز به بطن از طریق مسیرهای فرعی ***(سندرم* WPW)**
- وجود بلاک در باندل چپ یا راست (**RBBB و LBBB**)
- **کاردیومیوپاتی‌ها** *(و بروز افتلال در مسیر هدایت بطنی)*

اما در ادامه به بررسی مهم‌ترین این اختلالات می‌پردازیم.

LBBB (Left Bundle Branch Block)

در بیماران مبتلا به LBBB، ثانویه به وجود اختلال در مسیر باندل چپ شاهد وقوع مجموعه وقایع زیر می‌باشیم:

بلاک شاخه Septal باندل چپ *(که مسئول دپلاریزاسیون نیمه چپ سپتوم بین بطنی است)* »»» در این بیماران خبری از دپلاریزاسیون اولیه این منطقه نخواهد بود »»» در این بیماران، آن موج r اولیه در لیدهای V1 و V2 و موج q که در لیدهای سمت چپ قلب (I و aVL ، V5 و V6) شکل می‌گرفت عملاً تشکیل نمی‌گردد. برای توصیف این واقعه، اصطلاحاً گفته می‌شود که در بیماران مبتلا به LBBB ، Initial Force تشکیل نمی‌گردد.

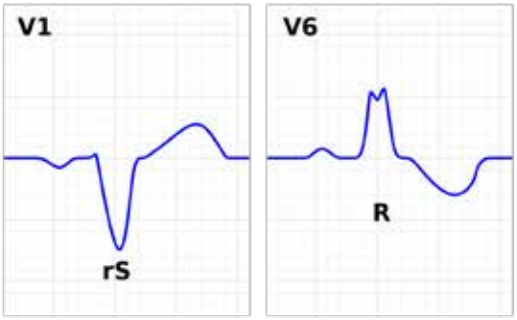

توجه: از تغییرات قابل انتظار در بیماران مبتلا به **LBBB** می‌توان به موارد زیر اشاره نمود:

- **پهن شدن QRS *(زمان QRS بیش از ۰/۱۲ ثانیه)***
- **وجود نمای گوش خرگوشی (RSR') و Strain Pattern در سمت بلاک *(یعنی I و aVL و V5 ، V6)***
- **تغییرات ST elevation و حضور Sهای عمیق (پترن QS) در لیدهای سمت مقابل بلاک *(یعنی لیدهای V1 و V2)***

نکته: در بیماران مبتلا به **Bundle Branch Block**، **در کل انتظار انحراف محور قلب را نداشته و نخواهیم داشت**؛ اما علمای رفرنس جدید مدعی می‌باشند در ۳۰٪ از بیماران مبتلا به LBBB، ممکن است شاهد **انحراف محور قلب به سمت چپ** باشیم.

RBBB (Right Bundle Branch Block)

در این بیماران، مشابه افراد نرمال، ابتدا شاهد دپلاریزه شدن نیمه چپ سپتوم بین بطنی و بطن چپ می‌باشیم »»» در این بیماران قسمت Initial Force و بخش اول QRS دارای شکل معمول خود هستند؛ اما با توجه به بلاک باندل راست و دپلاریزه شدن میوسیت به میوسیت بطن راست، نیمه دوم QRS پهن شده و به این ترتیب در این بیماران، شاهد حضور یافته‌های زیر می‌باشیم:

- **پهن شدن QRS *(زمان QRS بیش از ۰/۱۲ ثانیه)***
- **تأخیر در بخش ترمینال QRS**
- **وجود نمای گوش خرگوشی (RSR') و Strain Pattern در سمت بلاک *(یعنی V1 و V2)* +**
- **وجود Sهای عمیق در لیدهای سمت مقابل بلاک *(یعنی I و aVL و V5 ، V6)***

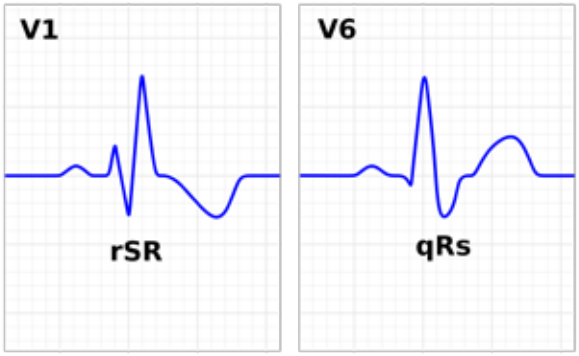

توجه: در این بیماران *(با توجه به حجم بسیار پایین بطن راست)*، **اصلا و ابدا انتظار انحراف محور قلب را نداشته و نخواهیم داشت.**

یک نکته کنکوری: در صورت رؤیت یک **QRS پهن با نمای گوش خرگوشی**، لطفاً به **برآیند QRS در لید V1** توجه کنید:

- اگر برآیند QRS **مثبت** باشد »»» تشخیص: **RBBB**
- اگر برآیند QRS **منفی** باشد »»» تشخیص: **LBBB**

بررسی انواع همی بلاک‌ها

همان‌طـــور که می‌دانیم، باندل ســـمت چپ قلب، خـــود دارای ۳ شـــاخه‌ی **Left Ant**، **Left Post** و **یک شاخه‌ی سپتال** می‌باشد؛ در صورت وجود بلاک در هر یک از شـــاخه‌های فوق، شاهد وقوع اختلال در دپلاریزاسیون بطن چپ و در نتیجه بروز یافته‌های زیر در ECG خواهیم بود:

- **انحراف محور قلب به سمت چپ در افراد با Left Ant Hemiblock**
- **انحراف محور قلب به سمت راســـت در افراد با Left Post Hemiblock**
- **وجود QRSهای نرمال از نظر زمانی**

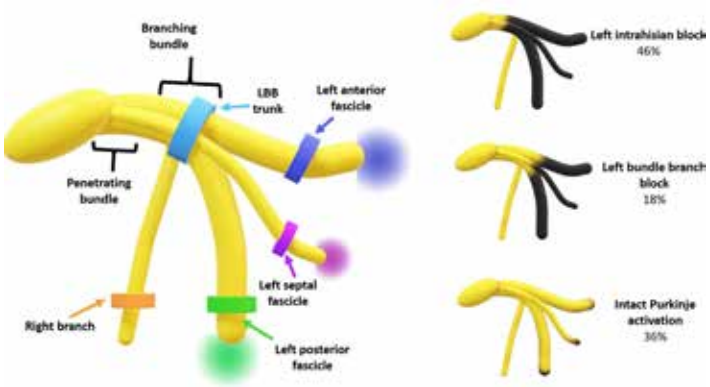

توجه: این وضعیت به طور شایع، در شرایط زیر رؤیت می‌شود:

- افراد کاملاً سالم
- انفارکت میوکارد، اختلالات هدایتی، اختلالات دریچه‌ای

پیشتر بدانیم: در صورت علاقمندی، لطفاً با تأمل بسیار ویژه در اشکال زیر، به مقایسه Left Ant Hemiblock و Left Post Hemiblock بپردازید.

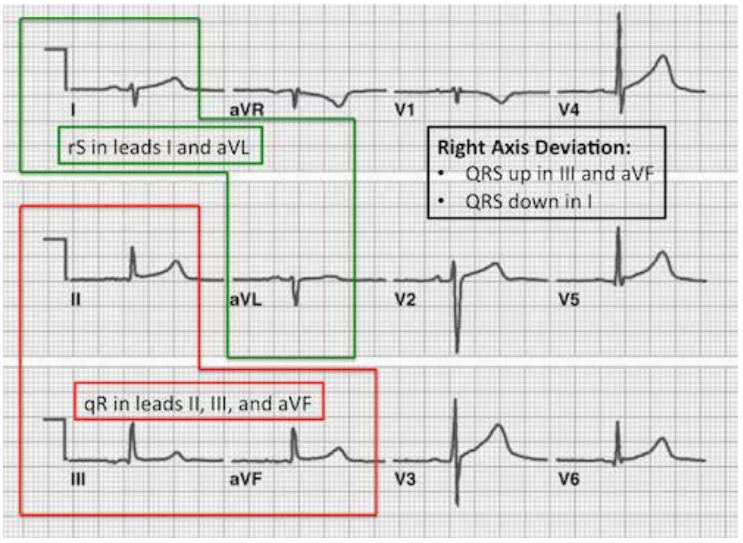

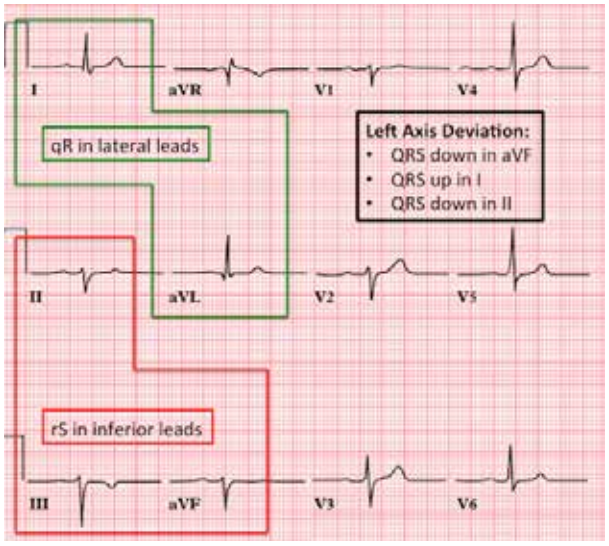

بررسی PR- Interval

فاصله‌ی PR-Interval، شـــامل **ابتدای موج P تا ابتدای کمپلکس QRS** می‌گردد.

(یعنی از زمانی که دهلیز شـروع به دپلاریزاسـیون می‌نماید تا زمانی که بطن Start *دپلاریزاسیون را می‌زند)*

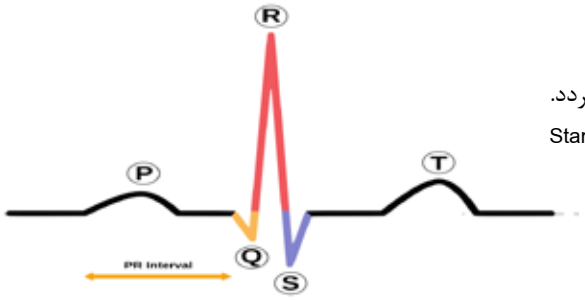

این زمان، در شرایط نرمال بین **۰/۱۲ تا ۰/۵ ثانیه** طول می‌کشد *(معادل ۳ تا ۵ خانه)*[۱]؛ قسمت اعظم این زمان *(یا بهتر بگوییم، وقفه در گره* **AV Node**) صورت می‌گیرد.

مهم‌ترین علت PR Interval طولانی = بلاک گره AV

مهم‌ترین علت PR Interval کوتاه = سندرم WPW

بیشتر بدانیم: در **سندرم WPW**، معمولاً شاهد **تحریک زودرس بطن‌ها، از طریق یک راه میان‌بر** می‌باشیم و همین موضوع باعث به وجود آمدن کمپلکس‌های QRS پهن همراه با **فاصله‌ی PR Interval کوتاه** و همین‌طور **تغییر شکل قسمت اول موج QRS** به صورت **موج دلتا** می‌گردد. *(اصلاً عجله نکنید، در صفحه ۲۴۸ با این سندرم به صورت مفصل‌تر آشنا خواهیم شد)*

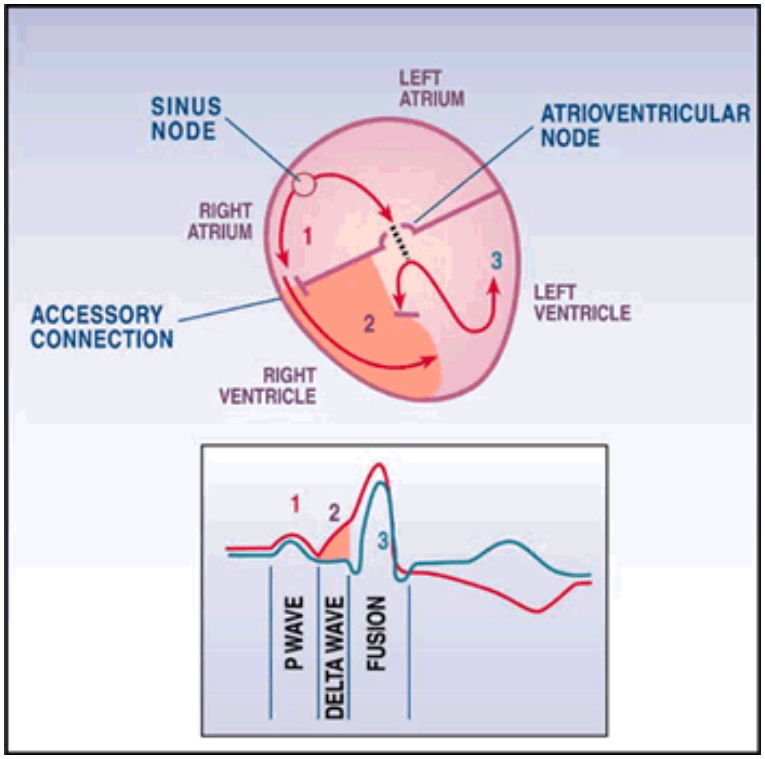

بررسی قطعه ST

همان‌طور که می‌دانیم، **قطعه‌ی ST از انتهای کمپلکس QRS شروع و در بازوی صعودی موج T خاتمه** می‌یابد. قطعه‌ی ST در بسیاری از بیماری‌های قلبی *(ایسکمی، انفارکتوس، پریکاردیت، آنوریسم، بلاک، هایپرتروفی بطن و....)* دچار تغییرات محسوسی به صورت بالا یا پایین رفتن می‌گردد که در ادامه به بررسی این وقایع می‌پردازیم.

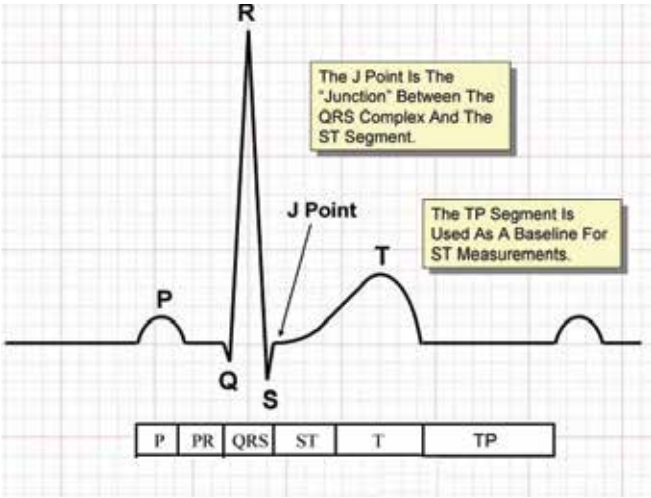

۱. ۳ تا ۵ خانه کوچک که به اشتباه، در رفرنس اصلی ۳ تا ۵ خانه بزرگ ذکر شده است.

بیشتر بدانیم:

از **محل تلاقی کمپلکس QRS و قطعه‌ی ST**، تحت عنوان **J Point** یاد می‌شود.

تغییرات قطعه ST می‌تواند به صورت **ST depression** و **ST elevation** باشد که هر یک از این تغییرات خود دارای انواع مختلفی می‌باشد.

ملاک ما برای توصیف تغییرات قطعه‌ی ST *(به صورت* ST depression و ST elevation) **تغییر مکانی J Point نسبت به خط ایزوالکتریک TP یا PR** می‌باشد *(نه تغییر مکانی قطعه‌ی* ST) *(لطفاً با دقت به شکل صفحه قبل که به خوبی قطعات* ST، PR و TP *را به تصویر کشیده است توجه کنید)*

توجه: تغییرات ST depression به ۳ صورت ممکن است رؤیت شود:

۱. ST depression با **شیب رو به بالا (Upsloping ST depression)**؛ این تغییرات معمولاً **خوش‌خیم** بوده و در جریان **فعالیت فیزیکی یا هایپرونتیلاسیون** ممکن است رؤیت شود.

۲. ST depression **افقی (Horizontal)**؛ این نوع ST depression در شرایط زیر رؤیت می‌شود:

- **ایسکمی یا انفارکت ساب‌اندوکارد میوکارد**
- **تغییرات Respirocal در لیدهای مقابل حاوی ST elevation**

۳. ST depression با **شیب رو به پایین (Downsloping ST depression)**؛ این تغییرات در شرایط زیر رؤیت می‌شود:

- **هایپرتروفی بطن**
- **بلاک‌های شاخه‌ای**
- **مصرف دیگوکسین با نمای سبیل نقاش معروف: سالوادور دالی (Salvador dali Sign)**

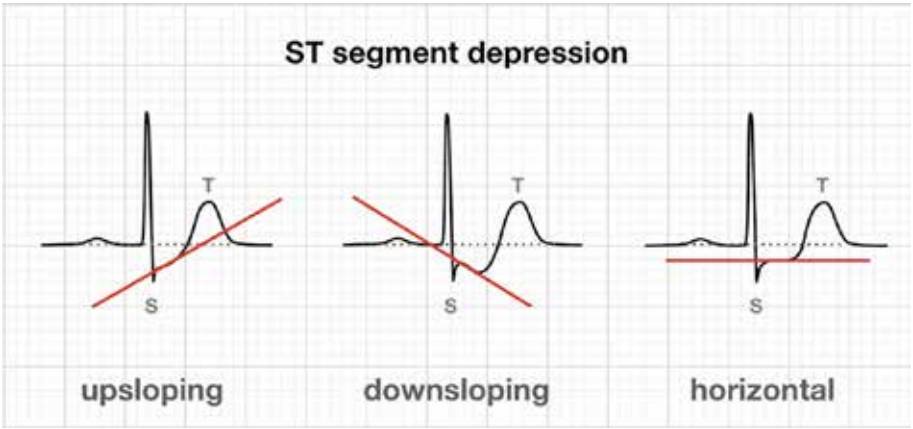

نکته: تغییرات ST elevation هم ممکن است به ۲ صورت رؤیت شود:

۱. ST elevation با **تحدب رو به بالا** *(که معمولاً **خطرناک** می‌باشد و در شرایط زیر ممکن است رؤیت می‌شود)*

- **انفارکت ترنس‌مورال میوکارد**
- **تشکیل آنوریسم بطنی (Post MI)**
- **اسپاسم شریان کرونری *(آنژین پرینزمتال)***
- **آمبولی**
- **دای‌سکشن آئورت و ...**

۲. **ST elevation** با تقعر رو به بالا (*این تغییرات معمولاً **خوش‌خیم‌تر** بوده و در شرایطی همچون **پریکاردیت ها** رؤیت می‌شود*)

توجه: تغییرات قطعه‌ی ST در انفارکت قلب (*بسته به شریان و منطقه درگیر*)، معمولاً به صورت زیر می‌باشد:

Area of MI	Leads Showing Area of MI	Leads Showing Reciprocal Changes
Anterior	V2, V3, V4	None
Anterolateral	I, aVL, V4, V5, V6	II, III, aVF
Anteroseptal	V1, V2, V3, V4	None
Inferior	II, III, aVF	I, aVL, V2, V3
Lateral	I, aVL, V5, V6	II, III, aVF
Posterior	V7, V8, V9	V1, V2, V3, V4
Septal	V1, V2	None
RV MI	V1, V2, V3R, V4R	-
Extensive Anterior	I, aVL, V2 _V6	II, III, aVF

بررسی موج T

موج T، نمایانگر دوره‌ی **رپلازیراسیون بطن‌ها** می‌باشد و در شرایط طبیعی انتظار می‌رود، **موج QRS و موج T** کاملاً **هم جهت** باشند (*چراکه رپلاریزاسیون بطن‌ها از اندوکارد به سمت پریکارد و رپلاریزاسیون بطن‌ها از پریکارد به سمت اندوکارد می‌باشد و در نهایت منفی در منفی می‌شود یک موج مثبت* ☺)

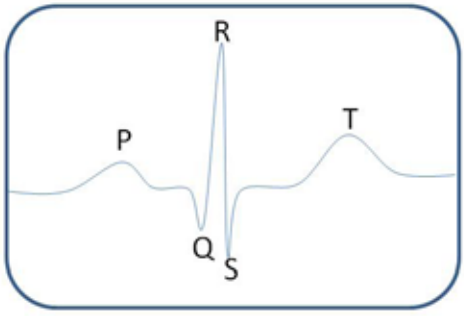

An ECG showing the normal P Q R S T waves

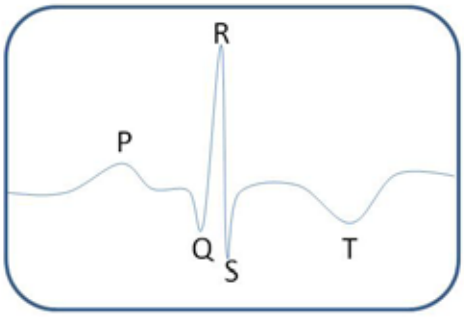

An ECG showing an inverted T-wave

توجه:

رؤیت امواج **T Invert** در لیدهای **aVR و V1** یک مسئله‌ی کاملاً **طبیعی** می‌باشد.
در لیدهای **V2 و V3**، شاهد **بیشترین ارتفاع موج T** می‌باشیم.

نکته: **ابنرمالیتی‌های موج T**، در ۲ دسته به شرح زیر طبقه‌بندی می‌شود:

- موج **T Invert**
- **T Tall** (*موج T با ارتفاع بیش از ۱۰mm*)

توجه: در حضور موج **T Invert** لطفاً به فکر D.Dxهای زیر باشید:

- **ایسکمی**
- **سایر علل؛ شامل CVA، HOCM و پریکاردیت**

در صورت رؤیت **T Tall**، ۲ D.Dx مهم برای ما مطرح می‌شود:

- **مرحله‌ی اول انفارکت ترنس‌مورال** *(در این بیماران، شاهد حضور* **T Sharp** ***با قاعده پهن*** *می‌باشیم)*
- **هایپرکالمی** *(در این بیماران، شاهد حضور* **T tall** ***با قاعده باریک*** *معروف به* **T tent** *می‌باشیم)*

موج U

این موج، یک **موج کوچک** می‌باشد که معمولاً **بعد از موج T** متظاهر می‌گردد *(البته در* ECG *تمامی افراد، ممکن است شاهد رؤیت این موج نباشیم)*

توجه:

- ارتفاع این موج، معمولاً **۲۵٪ موج T همزمان** می‌باشد و بیشتر در لید **V2 تا V4** رؤیت می‌شود.
- در جریان ایسکمی، شاهد حضور موج **U Invert** در بیماران می‌باشیم.
- در حضور **هایپوکالمی** یا **مصرف داروهای آنتی‌آریتمیک**، این موج **Prominent**تر شده و احتمال بروز **VT** را افزایش می‌دهد.

بررسی فاصله‌ی QT در ECG

فاصله‌ی QT، از **ابتدای موج Q تا انتهای موج T** را شامل می‌شود و نمایانگر یک **سیکل کامل بطنی** می‌باشد *(شامل ایزوولمیک کنترکشن، ایزوتونیک کنترکشن و* Relaxation *بطن‌ها)*

توجه: برای محاسبه‌ی QT تصحیح شده، از فرمول زیر استفاده می‌شود:

$$\text{Corrected QT} = \frac{QT}{RR}$$

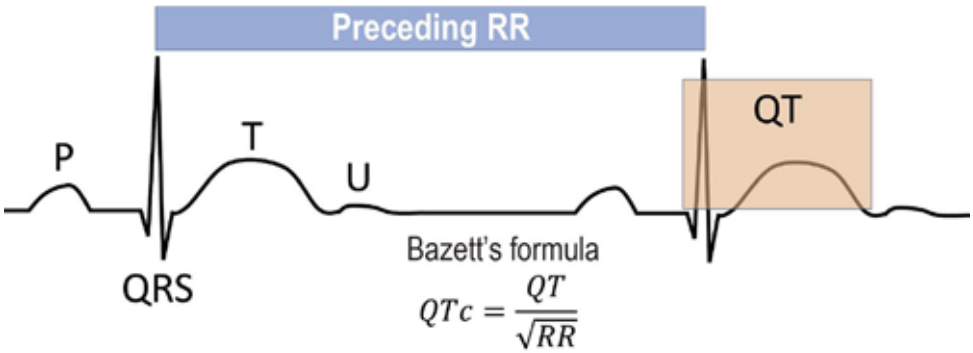

نکته: یک فاصله‌ی QT نرمال در **بانوان ۳۹۰mSec - ۳۶۰** و در **آقایان ۴۰۰mSec-۳۷۰** می‌باشد؛ در صورت رؤیت **Long QT** بایستی به فکر D.Dxهای زیر باشید:

- **برادی‌کاردی و Complete Heart Block**
- **بیماری‌های ایسکمیک قلبی**
- **مصـــرف داروهای مختلف** *(از داروهـای آنتی‌آریتمیـک کلاس IA، IB و III گرفته تا مصـرف داروهای TCA، آنتی‌هیسـتامین، فنوتیازین، اریترومایسین، Cesium، آمیلوراید و باریوم)*
- **اختلالات الکترولیتی؛ شامل هایپوکلسمی، هایپوکالمی و هایپومنیزیمی**

مهم‌ترین علل **Short QT** هم عبارتند از:

- **اختلالات الکترولیتی؛ شامل هایپرکلسمی، هایپرکالمی و هایپرمنیزیمی**
- **هایپرؤیتأمینوز D و اسیدوز**
- **مسمومیت با دیگوکسین**

بررسی عوامل متابولیک مختلف بر روی ECG

هایپرکالمی

اولین تغییر قابل مشاهده در ECG بیماران مبتلا به هایپرکالمی، معمولاً یک **T بلند با قاعده‌ی باریک** *(معروف به* **T Tent**) می‌باشد؛ به تدریج با رایز پتاسیم این افراد، شاهد تغییرات زیر در ECG می‌باشیم:

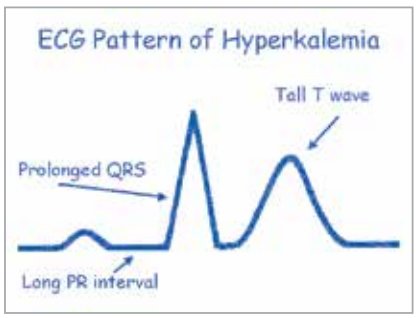

- **پهن شدن کمپلکس QRS**
- **ادغام موج QRS و موج P و در ادامه Flat شدن موج P**
- **طولانی شدن فاصله‌ی PR ، Sinus wave شدن ECG و در نهایت بروز ارست قلبی**

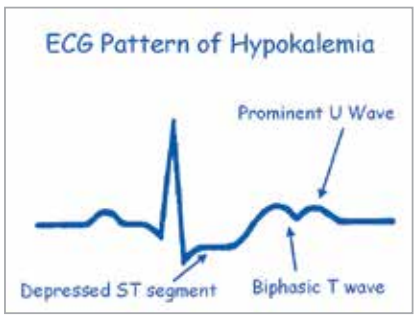

هایپوکالمی

در **هایپوکالمی**، به ترتیب شاهد تغییرات زیر در ECG می‌باشیم:

- **Flat شدن موج T و بروز موج U**
- **بلاک درجه یک AV**
- **ST depression** ***(به صورت* Horizontal *یا با تقعر رو به بالا)***

هایپوکلسمی

Long QT + طولانی شدن ST segment *(بدون بالا یا پایین رفتن این* Segment)؛ گاه بروز تغییرات غیراختصاصی در موج T

هایپرکلسمی

کوتاه شدن ST segment + پهن شدن موج T

ایست: در پایان فصل الکتروکاردیوگرام، به منظور اطمینان از فراگیری مطالب ذکر شـــده و تمرین هر چه بیشـــتر ذهنمان! به بررســـی چند ECG می‌پردازیم:

برای شروع کار! ابتدا به بررسی محور ECGهای زیر می‌پردازیم:

همان‌طور که در این شـــکل، رؤیت می‌نماییم، جمع جبری کمپلکس QRS در لید I، مثبت و در لید AVF منفی می‌باشـــد، بنابراین مسلماً این ECG متعلق به بیماریست با Left Axis Deviation

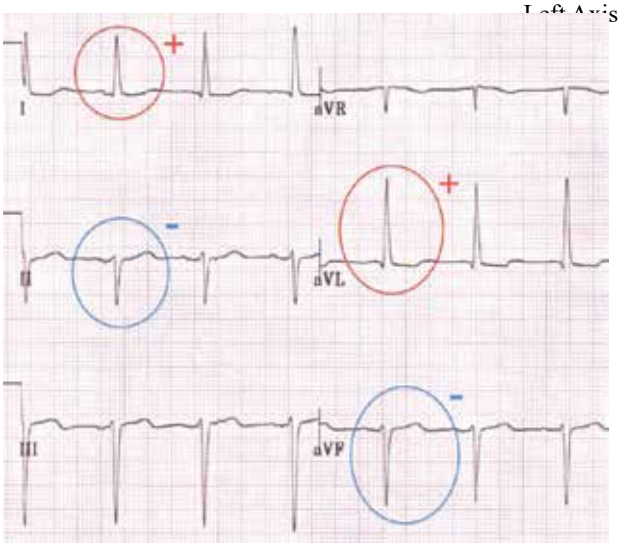

با توجه به اینکه جمع جبری کمپلکس QRS در لید I، منفی و در لید AVF مثبت می‌باشد، بنابراین مسلماً این ECG متعلق به بیماریست با Right Axis Deviation

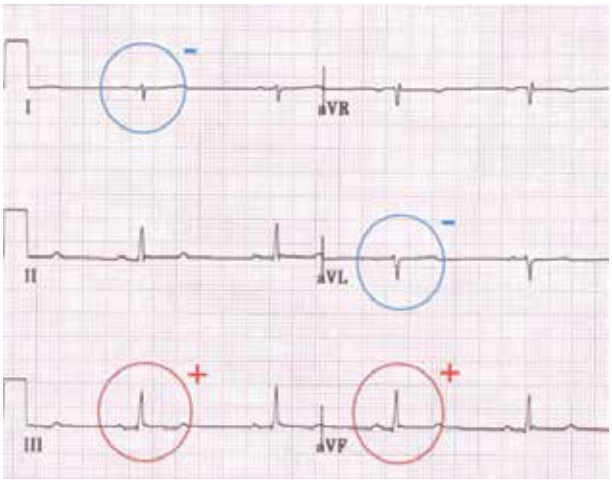

اما در ادامه، به بررسی Dx هر یک از ECGهای زیر می‌پردازیم:

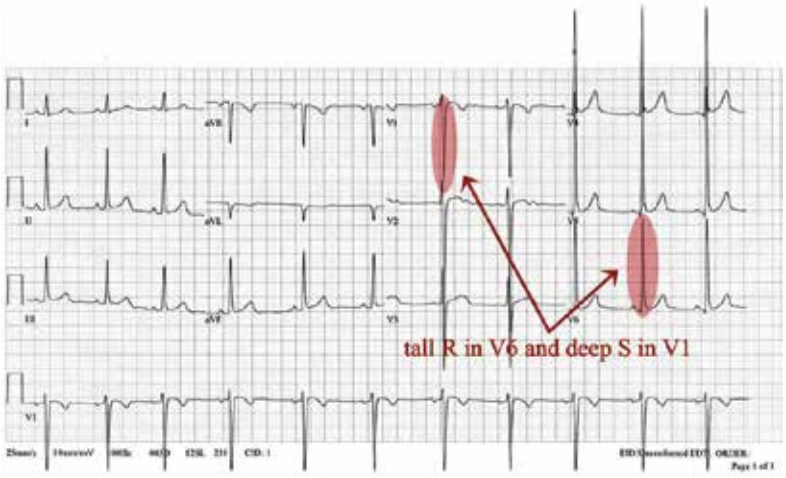

با توجه به Left Axis Deviation و حضور کمپلکس‌های باریک و بلند! بایستی به فکر Dx هایپرتروفی بطنی باشیم و از آنجا که این Rهای بلند، در لیدهای سمت چپ قلب (V5 و V6) حضور دارند، Dx مسلماً LVH خواهد بود.

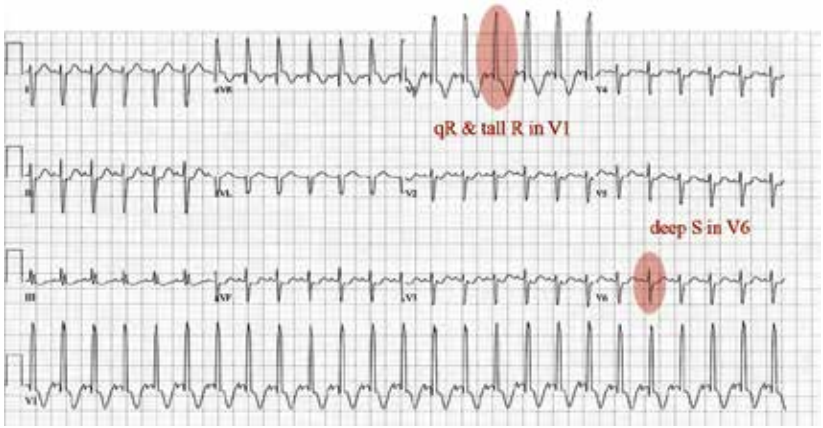

با توجه به Right Axis Deviation و حضور کمپلکس‌های باریک و بلند! (*Rهای بلند*) در لیدهای سمت راست قلب (V1، V2 و V3) بایستی به فکر تشخیص RVH در بیمار خود باشیم.

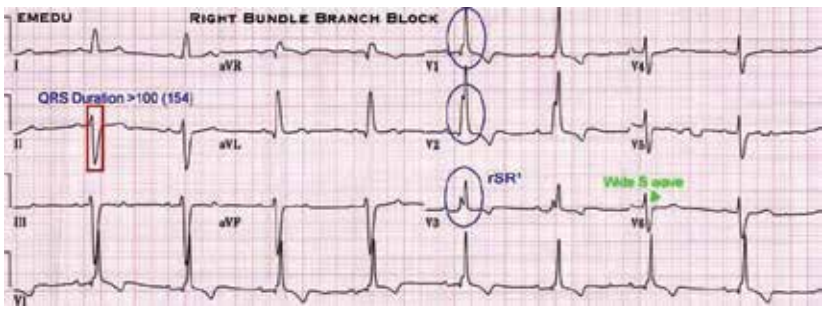

با توجه به حضور کمپلکس‌های QRS عریض و چاق! و نمای گوش خرگوشی! در لیدهای V1، V2 و V3 و از آن‌ور! S عمیق در لیدهای V5 و V6، Dx مسلماً RBBB خواهد بود.

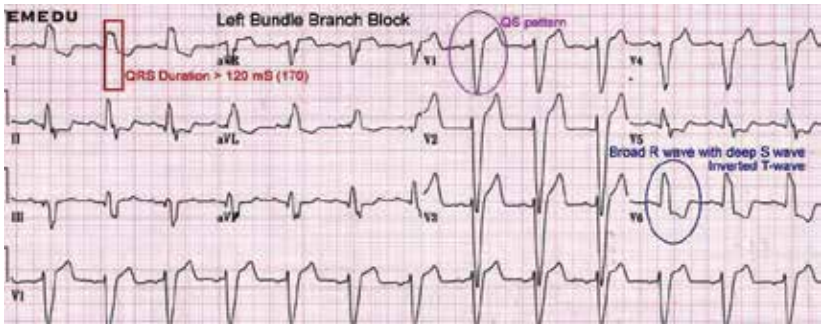

در این ECG، با توجه به حضور کمپلکس‌های QRS عریض و چاق! و نمای گوش خرگوشی! در لیدهای I، AVL و V5، V6 و از آن‌ور! S عمیق در لیدهای V1، V2 و V3، تشخیص LBBB برای بیمار ما مطرح می‌گردد.

خوب! در این ECG شاهد حضور یافته‌های زیر می‌باشیم:

۱. انحراف محور به سمت چپ

۲. QRSهایی که یه کوچولو! چاق می‌باشند! اما با این حال از نظر زمانی کاملاً در محدوده‌ی نرمال به سر می‌برند *(یعنی زمان کمتر از ۰/۱۲ ثانیه)*

۳. برآیند کمپلکس QRS در لیدهای I و AVL مثبت و در لیدهای II، III و AVF منفی می‌باشد

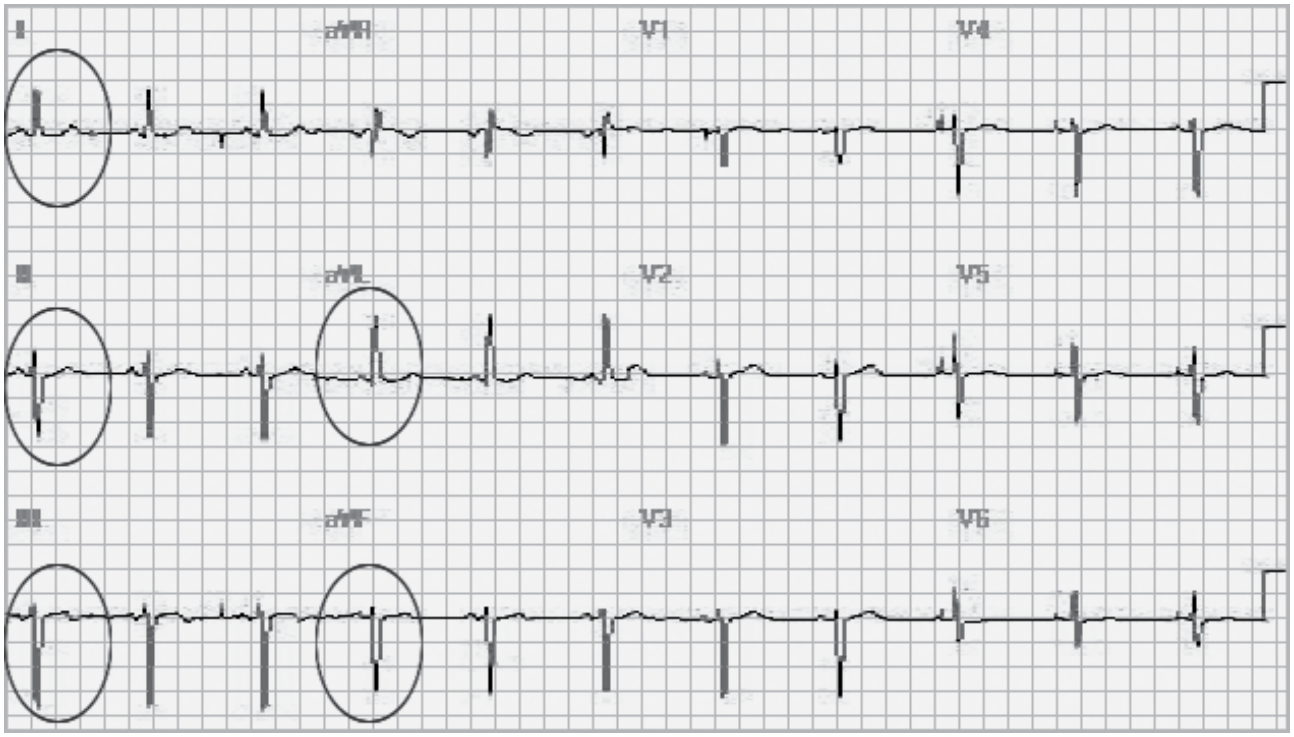

بنابراین با توجه به حضور تمامی یافته‌های فوق، تشخیص Left Anterior Hemiblock برای بیمار ما مطرح می‌گردد.

در ECG زیر نیز، با توجه به حضور یافته‌های زیر، تشخیص Left Posterior Hemiblock برای بیمار ما مطرح می‌گردد:

۱. انحراف محور به سمت راست

۲. QRSهای یه کوچولو! چاق

۳. برآیند مثبت کمپلکس QRS در لیدهای تحتانی قلب و برآیند منفی کمپلکس QRS در لیدهای I و AVL

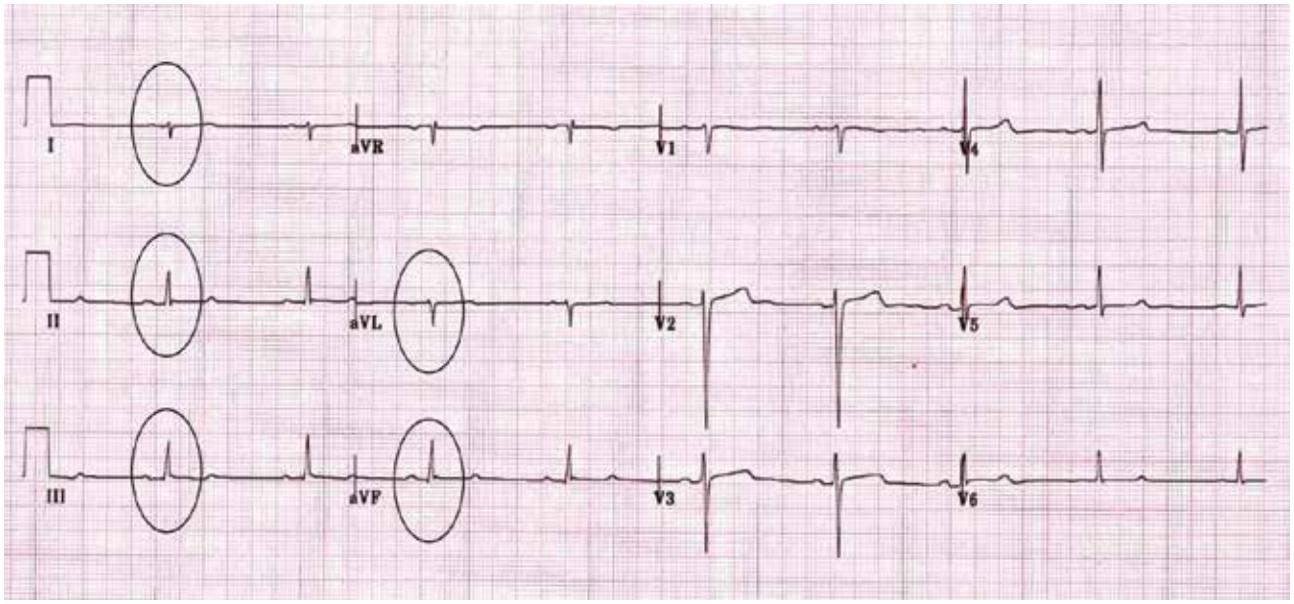

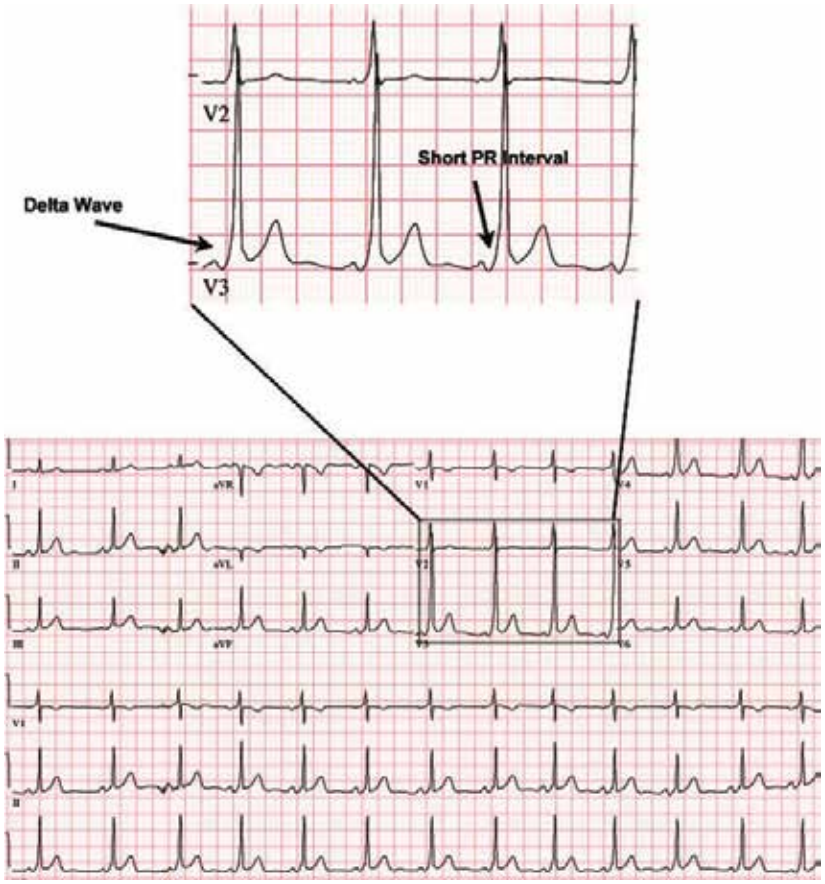

در ECG روبرو، شاهد حضور PR-Intrvalهای کوتاه و همین‌طور تغییر شـــکل قسمت اول موج QRS به شکل موج دلتا می‌باشیم، که مسلماً تشخیص Wolff Parkinson white را در ذهن مطرح می‌نماید.

بررسی سایر روش‌های تشخیصی

اکوکاردیوگرافی

برای **بررسی آناتومی و فانکشن قلب** می‌توان از روش‌های مختلفی همچون اکوکاردیوگرافی، CT و CMR استفاده نمود؛ اما خوبست بدانیم که در بین این روش‌ها، معمولاً **انتخاب اول و ایده‌آل، اکوکاردیوگرافی** می‌باشد.

مجموعه کتاب‌های

۷۰۰۰ تست داخلی

(گامی نوین در آموزش پزشکی)

کانال تلگرام

Effortless Medicine

آخرین اخبار مربوط به آزمون دستیاری، کتاب‌های منتشر شده مجموعه و برنامه‌های پیش‌رو

آدرس کانال

T.me/effortless